1872
Lane Medical Library

Anatomische Untersuchung zweier Fälle von

Schenkelhalsfractur bei alten Individuen.

Nebst einer Tafel mit 3 Abbildungen.

Inaugural-Dissertation

zur

Erlangung der Doctorwürde

in der

Medicin, Chirurgie und Geburtshülfe,

welche

nebst beigefügten Thesen

mit Zustimmung der Hohen Medicinischen Facultät der Universität Greifswald

am 27. Juli 1872

öffentlich vertheidigen wird

Ferdinand Marx
aus Westphalen.

Opponenten:

O. Kolbe, Drd. med.
E. Greveler, cand. med.
L. Sunder, Drd. med.

Greifswald.
Druck der Universitäts-Buchdruckerei von F. W. Kunike.
1872.

Seinen

theuren Eltern

in tiefster Dankbarkeit

gewidmet

vom Verfasser.

Digitized by the Internet Archive
in 2026

https://archive.org/details/IA40153715_0224

Es ist eine längst bekannte Thatsache, dass das höhere Alter besonders zu Schenkelhalsbrüchen disponirt. Häufiger als andere Fracturen bietet sich diese Species der Knochenbrüche im frischen Zustande und den verschiedenen Stadien der Heilung zur anatomischen Untersuchung. Nicht als ob diese Fracturen an und für sich gefährlicher wären als andere, sondern die darnach folgende ruhige Bettlage involvirt meist Gefahren für die Verletzten. In dem der serilen Involution bereits verfallenen Organismus kommen leichter Catarrhe und bei ruhiger Lage Hypostasen zu Stande, die das Ende beschleunigen.

Im Folgenden ist die genauere anatomische Beschreibung zweier Fälle, bei denen im Leben die klinische Diagnose auf Schenkelhalsfractur gestellt war, enthalten. Dieselben wurden mir von Herrn Prof. Dr. Grohe zur Untersuchung übergeben, die ich unter dessen freundlicher Leitung ausführte. Für die dabei aufgewandte Mühewaltung sage ich Herrn Prof. Dr. Grohe meinen besten Dank.

Der erste Fall betrifft einen 88jährigen Mann, der einen Fall auf dem ebenen Boden des Zimmers erlitten hatte. Die Wucht des Stosses hatte den rechten grossen Trochanter getroffen. Patient wurde fünf Wochen nach dem Falle auf die hiesige chirurgische Klinik aufgenommen und starb daselbst nach 14tägigem Aufenthalt. Die im pathologischen Institut von Herrn Prof. Dr. Grohe vorgenommene Section 40 Stunden nach dem Tode ergab allgemeinen Marasmus, braune Atrophie des Herzens, Atrophie, schiefrige Induration, Oedem, frische katarrhalische und schlaffe Infiltration der Lungen, hochgradige Atrophie sämmtlicher Unterleibsorgane und ausgebreitete Verkalkung der Arterien.

Der verletzte rechte Schenkel hatte während des Lebens als die hauptsächlichsten Symptome: Auswärtsrollung, Verkürzung, Unfähigkeit zu Bewegungen und Schmerzhaftigkeit dargeboten. Die Untersuchung der verletzten Extremität an der Leiche konnte leider erst 4 Tage nach der Section, also 6 Tage nach dem Tode stattfinden; sie ergab folgendes Resultat:

Die rechte untere Extremität fällt nach Aussen. In der Schenkelbeuge an der Aussenseite des Trigonum inguinale ist bei Rotationsbewegungen ein hühnereigrosser Knochenvorsprung fühlbar, der bei der Abduction wieder verschwindet. Bei diesen Bewegungen im Hüftgelenk ist ein leichtes dumpfes Geräusch wahrnehmbar und die aufgelegte Hand hat das Gefühl, als ob eine Fläche über einen runden Körper glitte. Beim Abpräpariren der Haut finden sich dunkel kirschrothe blutige Infiltrationen des Unterhautzellgewebes an der ganzen Aussen-

seite des Oberschenkels. Dieselben wiederholen sich in den Mm. Vastus ext., Tensor fascia lat. und Cruralis. An der Innenseite des Oberschenkels findet sich die gleiche blutige Infiltration des Bindegewebes zwischen den Adductoren und nächst den grossen Gefässen, vom Abgang der Profunda fem. bis zum Condyl. int. fem. hinab. Auch an der Rückseite findet sich ausgedehnte Sugillation des subcutanen Gewebes und der Glutäalmuskeln.

Bei der mikroscopischen Untersuchung der blutig infiltrirten Gewebe fanden sich in denselben bereits schön ausgebildete rhomboidale Hämatoidinkrystalle, neben körnigem und diffusem Pigment.

Nachdem die Muskeln bis auf die Insertionssehne des Ileo-Psoas entfernt waren, finden sich drei gegen einander bewegliche Knochenstücke.

Das untere Fragment bildet die Diaphyse des Femur, das obere der grosse Trochanter, mit dem Collum und Caput femoris fest in Verbindung stehen. Hieran legt sich an der Innenseite eine poröse schwammige Knochenmasse, die um den beweglichen kleinen Rollhügel gelagert ist, und in die sich die Sehne des Ileo-Psoas senkt.

Die Verbindung der beschriebenen Bruchstücke unter einander wurde durch ligamentöse Stränge bewerkstelligt. Diese Stränge sowohl als die Umgebung der Bruchlinien sind von reichlichen porösen Knochenmassen bedeckt und durchwachsen; die Verbindung lässt sich jedoch etwas dehnen. Zunächst wurde die Verbindung zwischen oberm und unterm Bruchstück durch das Messer getrennt.

Die Bruchlinie setzt am Beginn des obern Drittels des Oberschenkels (in Fig. 1 bei a) in die Diaphyse ein und verläuft schräg von unten und aussen nach innen und oben. Das obere Ende der gebrochenen Diaphyse ist keilförmig von rechts nach links zugespitzt und von vorn nach hinten gabelförmig getheilt, derart, dass die eine Knochenzacke (b) sich an die vordere Fläche des Kopfes und Halses stützt, die andere aber in ähnlicher Weise die hintere Fläche des Collum umfasst. Die Spitze (b) ist an der Grenze des Knorpelüberzuges des Gelenkkopfes durch ligamentöse Massen mit demselben verwachsen. Diese Verbindung der Bruchstücke erklärte es, warum Kopf und Troch. maj. ziemlich prompt den Rotationsbewegungen der Extremität folgten.

Die Bruchfläche des untern Fragments wendet sich nach aussen dem Troch. maj. zu. Der Knochen ist hier von einer glatten der Synovialis ähnlichen Membran bedeckt, die sich auf den einander zugewandten Bruchflächen beider Fragmente ausbreitet. (In Fig. 1 c, Fig. 2 c').

Ueber der compacten Substanz scheinen auf dieser Membran zarte Knochenwucherungen durch.

Das obere Bruchstück ist nach unten und aussen keilförmig zugespitzt. Die Bruchlinie verläuft dem entsprechend von innen und oben nach unten und aussen. Die Bedeckung der Bruchfläche wurde schon erwähnt. Die Ränder des obern Fragments setzen sich zum Theil aus abgesprengten Knochenstücken zusammen, theils werden sie von periostealen Wucherungen (d) umsäumt. Die letztern erheben sich soweit, dass das obere Bruch-

stück schalenförmig das untere umfasst. Zwischen beiden Fragmenten findet sich ein wenig klaffender Hohlraum mit glatten Wandungen. (Fig. 1 e, Fig. 2 e').

Am obern Bruchstück fiel ferner sofort das Verhalten des Halses zum Troch. und dem obern Theil der Diaphyse auf.

Der Hals erscheint kürzer. Der Kopf steht mit dem Centrum seiner Kugelfläche (t) unter der Spitze des Troch. maj. (Tm). Das Ganze macht den Eindruck, als ob Collum und Caput am Trochanter hinabgerutscht seien. Eine genauere Betrachtung des Schenkelhalses klärte diese Verhältnisse auf.

Es fand sich nämlich eine weitere halbmondförmige Bruchlinie (f) an der innern und vordern Seite des Schenkelhalses innerhalb der Kapsel. Dieselbe beginnt an der Basis des grossen Trochanter in der Fossa trochanterica, erstreckt sich 2,7 Cm. am Hals hinauf dem Gelenkkopf zu. Hier wendet sie sich gerade abwärts, so dass sie vom Trochanter einen spitzen Keil (g) trennt, welch letzterer die Gesammtbruchfläche des obern Fragments mitbildet. Die Bruchstücke klaffen 2—4 Mm. von einander und sind durch eine straffe ligamentöse Masse unbeweglich mit einander verbunden.

Sodann wurde das obere Bruchstück durch einen frontalen Sägeschnitt gespalten. Die Sägefläche der vordern Hälfte des Femur zeigt Fig. 2. Auf derselben ist das Verhalten der compacten und spongiösen Substanz folgendes: Die spongiöse Substanz des Kopfes ist gelblich, fettig, bis zu der Stelle, wo sich der Hals in das obere Ende der Diaphyse einsenkt. Hier befindet sich

zunächst eine haselnussgrosse weiche Stelle, an der die Knochenbälkchen geschwunden sind und nur fetthaltiges Mark sich befindet. Die Markräume der spongiösen Substanz des Troch. sind bis zur Spitze desselben, in einer Ausdehnung von 0,5 Cm. stark bluthaltig. Das Markgewebe ist hier dichter, von einer mehr bindegewebigen Beschaffenheit und hat ein graurothes Aussehn. Unmittelbar über der Bruchfläche ist der Blutgehalt des Markes am stärksten.

Weiter abwärts auf der Sägefläche der Diaphyse und Epiphyse hat die compacte Substanz ein vollkommen normales Aussehn bis zur Bruchfläche. Ihre Dicke beträgt in der Mitte 7 Mm. und nimmt nach unten zu um 1 bis 1,5 Mm. ab. Das Knochenmark ist in der ganzen Ausdehnung cohärent, fettig, stellenweise ödematös. Der Blutgehalt ist unmittelbar am Bruch am stärksten. Das Mark ist hier kirschroth. 7 Cm. weiter unten markiren sich einzelne Stellen so, als ob hier frische Blutungen stattgefunden hätten.

In derselben Entfernung von der Bruchfläche tritt ein grösseres Gefäss hervor, welches deutliche Querstreifung zeigend central verläuft und 1 Mm. dick ist. Bei Isolirung desselben mit Nadeln, zeigen die Wandungen vermehrte Resistenz und knirschen. Setzt man zu einem mikroscopischen Präparate Salzsäure, so hellte sich das Object auf unter Entwickelung von Gasblasen.

An der Stelle des kleinen Trochanter (tm) endlich, welch letzterer ebenfalls durch den frontalen Schnitt gespalten war, befindet sich eine bewegliche poröse Knochenmasse. Dieselbe wird zum Theil von starken

periostealen Wucherungen gebildet, zum Theil ist der Callus in den umgebenden Weichtheilen abgelagert. Namentlich ist das Insertionsende des Ileo-Psoas von solchen porösen Knochenmassen durchsetzt.

Der kleine Trochanter ist, wie erst am Durchschnitt zu sehen war, an seiner Basis vom Schenkelbein getrennt. Ebenso der nächst gelegene Theil der Knochenleiste, die die lin. intertrochant. anterior bildet. Die Verbindung dieser Fragmente unter einander und mit der Diaphyse des Femur bewerkstelligen bindegewebige Massen, zwischen die ebenfalls neugebildete Knochenmasse abgelagert ist.

Zum Vergleiche wurde der linke gesunde Schenkel ebenfalls durch einen frontalen Sägeschnitt gespalten.

Die compacte Knochenmasse hat im Anfang des obern Drittels der Diaphyse eine Dicke von 8 Mm. Höher hinauf nach dem Trochanter zu verjüngt sich dieselbe allmählich bis auf 1 Mm., um sich endlich in der spongiösen Substanz des grossen Rollhügels zu verlieren.

An der innern Seite des Femur hat die Rinde eine Stärke von 9 Mm., nimmt aber nach dem kleinen Trochanter zu bis auf 5 Mm. ab. In der Gegend des letztern zeigt sie sodann noch eine geringe Anschwellung und endet am Beginn des knorpligen Ueberzuges des Gelenkkopfes.

Die spongiöse Substanz des Kopfes zeigt stellenweise stärkern Blutgehalt. Am Uebergange des Collum in den Schenkelschaft findet sich wie rechts eine mandelgrosse weiche Stelle, wo die Knochenbälkchen geschwun-

den sind, und das Mark einer Emulsion gleicht. Die spongiöse Substanz des Trochanter zeigt eine weisse Farbe. Im Beginn der Markhöhle der Diaphyse ist insulär stärkerer Blutgehalt. Weiter abwärts verläuft auch hier in der Mitte des Markes ein Blutgefäss mit stellenweise verkalkten Wandungen.

Endlich sei noch erwähnt, dass an den Schenkelbeinen folgende Maasse aufgenommen wurden, als die Knochen noch in unversehrter Gelenkverbindung mit dem Becken standen und eine gleichmässige Lagerung hatten.

Der Abstand des Centrums vom Gelenkkopf bis zum Troch. maj. misst rechts 10,3 Cm., links 11,2 Cm. Der grosse Trochanter des fracturirten Beins beschrieb demnach um seine verticale Axe, durch das Gelenk gelegt, einen Kreisbogen, dessen Radius am verletzten Schenkel um 0,9 Cm. kürzer war, als am gesunden. Die Verkürzung in der Länge betrug am rechten Femur 4 Cm. gegen das linke.

Der zweite Fall von Schenkelhalsfractur betrifft eine 78jährige Frau, die durch einen Fall auf die Seite (Genaueres konnte nicht in Erfahrung gebracht werden) sich eine Verletzung der rechten untern Extremität zugezogen hatte. Das Bein hatte während des Lebens die Symptome der Schenkelhalsfractur geboten. Der senile Marasmus hatte den lethalen Ausgang beschleunigt.

Die 48 Stunden nach dem Tode von Herrn Dr. Roth ausgeführte Obduction ergab: Atrophie des Herzens, der Lungen, Milz, Nieren, Leber, hochgradigen atheromatösen Process der Arterien, Enteritis catarrhalis

und diphtheritica, Latroflexio uteri und Thrombose der rechten Lungenarterie.

Die genauere Untersuchung der verletzten Extremität 48 Stunden nach dem Tode ergab folgenden Befund:

Nach dem Abtrennen der Haut zeigt sich an der äussern Seite des Oberschenkels ein beträchtlicher Blutaustritt. Das Blut ist von schwarzer theerartiger Beschaffenheit. Ein weniger ausgedehntes Extravasat findet sich an der Innenseite zwischen den Muskeln, die am horizontalen und absteigenden Schambeinaste entspringen. Als der Glutaeus maximus behufs Freilegung des Schenkelhalses durchtrennt war, zeigte sich zwischen seiner innern Fläche und Glutaeus med. eine grosse mit schmierigem theerartigen Blute gefüllte Höhle. Die grösste Menge Blut findet sich über der Insertion des Muskels am Trochanter und seinem Uebergang in die Fascia lata. Das anfangs an der Aussenseite erwähnte Extravasat erweist sich als ein Ausläufer dieser Höhle.

Die Venae glutaeae sind stark varicös und treten als dunkelblaue Stränge aus dem kleinen Becken. Ihre sehr dünnen Wandungen sind vielfach zerrissen.

Der Glutaeus medius und minimus sind besonders an ihrer Insertion stark blutig imbibirt und bereits cadaverös erweicht.

Jedoch sind sowohl an diesen Muskeln als am Pyriformis und dem Gemelli keine Zerreissungen zu constatiren.

Unter dem Ileo-Psoas, da wo er über den horizontalen Schambeinast zum kleinen Trochanter herabsteigt,

findet sich ein mit dem Hüftgelenk communicirender Schleimbeutel. Nach seiner Eröffnung wird ein Segmemt des blutig imbibirten Knorpelüberzuges vom Gelenkkopf sichtbar.

Nunmehr wurde der hintere Umfang der Kapsel freigelegt. Beim Durchschneiden des Quadratus femoris und Obturator externus zeigen diese Muskeln nahe ihrer Insertion starke blutige Imbibition und ein zerfetztes Aussehn. Die Kapsel des Hüftgelenks liegt in ihrem hintern Umfang zu Tage und zeigt sich hier sowohl als an der vordern Seite nirgends eröffnet. Dagegen zeigt sich an der Rückseite eine von unten nach oben verlaufende klaffende Bruchspalte, die den Schenkelhals längs der hintern Kapselinsertion von der Diaphyse des Femur trennt.

(Fig. 3 gibt eine Ansicht des Hüftgelenks und der Fractur von hinten. a—b die Bruchlinie; c Kapsel. Tm. Troch. maj. tm. Troch. minor).

Linkerseits werden die Muskeln des Oberschenkels ebenfalls präparirt und zeigen ein normales Verhalten. Der Schleimbeutel unter dem Ileo-Psoas auf dem horizontalen Ramus putis steht auch hier in Verbindung mit dem Hüftgelenk. Die Venae glutaeae treten in ihrer Ausbreitung unter dem Glut. maxim. als kleine Finger dicke, dunkelblaue Stränge hervor und zeigen varicöse Ausbuchtungen. Ihre ebenfalls sehr dünnen Wandungen sind intact.

Nachdem die Weichtheile von beiden Oberschenkelknochen und vom Becken entfernt sind, fällt die Ver-

kürzung des fracturirten Schenkels gegen den gesunden in die Augen.

Bei gleichmässig gelagertem Becken beträgt die Entfernung vom Mittelpunkt der Spina ant. sup. bis zum Einschnitt zwischen beiden Condylen rechts 45,5, links 48,5 Cm.

Nunmehr wurde die im ganzen Umfange intacte Gelenkkapsel rechts am Limbus cartilagineus abgetrennt. Das lig. teres ist erhalten und zeigt stark injicirte Gefässe. Der Knorpel des Gelenkkopfes und der Pfanne ist blutig imbibirt, der des Kopfes hat an der untern Peripherie einige auf senilen Processen beruhende Rauhigkeiten und Verdickungen. In der Pfanne befinden sich einige Tropfen einer dunkelrothen fadenziehenden Flüssigkeit. Die mikroscopische Untersuchung weist in ihr theils noch wohl erhaltene, theils in Zerfall begriffene rothe Blutkörperchen nach.

Am Schenkel selbst erscheint die Distanz zwischen Kopf und Diaphyse verkürzt. Der Kopf ist nämlich in das obere Ende der letztern sammt dem Halse eingekeilt, doch leicht aus der Einkeilung zu befreien.

Links ist das lig. teres und der Knorpel der Gelenkkörper blass. Am Schenkelkopfe zeigt derselbe an seinem untern Umfange auch hier einige erhabene Rauhigkeiten. Die Spitze des grossen Troch. steht dem Mittelpunkte des Gelenkkopfes gegenüber.

Bei der Betrachtung der klaffenden Bruchspalte an der hintern Seite des rechten Femur ergibt sich, dass die Bruchlinie am kleinen Rollhügel einsetzt. Der obere Theil desselben ist abgesprengt und beweglich. Die

Bruchlinie folgt dann weiter der Richtung der linea intertrochanterica post. und steigt schräg zum grossen Rollhügel hinauf. Hier wird sie von einer horizontal, von vorn nach hinten verlaufenden Bruchlinie gekreuzt, welche letztere die Spitze des Trochanter major in seiner Epiphysenlinie vom Femur trennt.

In der Tiefe der beschriebenen Bruchspalte ist neben kleinen Splittern der compacten Substanz der Schenkelhals sichtbar, der sich wie gesagt, aus der Einkeilung in das obere Ende der Diaphyse befreien lässt und mit derselben durch einzelne brückenförmige Stränge verbunden ist.

An der vordern Schenkelfläche setzt sich die Bruchlinie, die die Epiphyse des Trochanter absetzt in der Richtung der linea intertrochanterica ant. fort, hart an der Umschlagsstelle der Kapsel, um am obern Theil des kleinen Trochanter zu münden.

Es liegen demnach folgende durch den Bruch getrennte Theile des Femur zu Tage.

Das untere Bruchstück bildet die Diaphyse des Oberschenkels. In dieses ist mit dem Kopf der Schenkelhals, zusammen das obere Bruchstück, eingesunken. Hinten oben ist als drittes Fragment die Epiphyse des grossen Trochanter beweglich. Hieran stösst an der hintern Seite nach abwärts die abgesprengte Knochenleiste der lin. intertroch. post. die ein besonderes Bruchstück bildet, und sowohl gegen das vorige, als auch das letzte Fragment, der obere Theil des kleinen Trochanter, beweglich ist Dabei ist der Synovialsack der Kapsel

nirgends eröffnet, wenn der Bruch sich auch genau an ihre Insertion am Collum femoris hält

Auf einem frontalen Durchschnitt durch das Femur erscheint die Sägefläche des Schenkelkopfes blass, die Knochenbälkchen sklerotisch. Das Mark um die Fractur ist geröthet. Dasselbe behält im obern Drittel der Diaphyse diese kirschrothe Farbe. Im untern Drittel zeigt sich dasselbe von ectatischen Venen durchsetzt, von der Grösse eines Stecknadelkopfs bis zu einer Linse.

Die Dicke der compacten Knochensubstanz beträgt an der Fractur 2 Mm., nimmt gegen die Mitte bis auf 6 zu, um gegen die untere Epiphyse wieder auf 2 Mm. zu sinken. Auf der Schnittfläche des linken Oberschenkels zeigt die Rindensubstanz dieselbe Dicke. Das sonst blassgelbe Mark ist ebenfalls von varicösen Gefässen durchsetzt, die die selbe Grösse haben wie rechts.

Ueberblickt man die anatomischen Verhältnisse dieser beiden Fracturen, so leuchtet es ein, dass es sich im ersten Falle um eine gemischte Fractur handelt, in Bezug auf ihr Verhalten zu der Gelenkkapsel. Der lange Schrägbruch unterhalb des Trochanter dringt von aussen her in die Kapselhöhle ein. Gleichzeitig ist eine Infraction des collum femoris intra capsulam vorhanden.

Eine besondere Erwähnung verdient noch hier die sehr ausgedehnte Pseudarthrose. Dieselbe hatte sich zwischen den Fragmenten gebildet, die die schräg verlaufende lange Bruchspalte zusammensetzten. Die Bruchflächen sind von unten nach oben in einer Ausdehnung von 8 Ctm. mit der beschriebenen glatten Synovialisähnlichen Membran bekleidet.

Dass es hier zu einer Pseudarthrosenbildung gekommen war, daran mochte wohl der senile Marasmus theilweise Schuld sein; theils concurrirte aber auch noch der Umstand, dass der Erfahrung gemäss, Pseudarthrosen an den untern Extremitäten häufiger vorkommen, als an den obern. Unter 478 von Gurlt, Handbuch der Lehre von den Knochenbrüchen, Berlin 1862, genau zusammengestellten Pseudarthrosen betraten 165 den Oberarm, 50 den Vorderarm, 132 den Oberschenkel, 131 den Unterschenkel. Mit Berücksichtigung des Häufigkeitsverhältnisses von Pseudarthrosen und Fracturen im höhern Alter ergibt die im citirten Werke aufgestellte Statistik, dass am Oberschenkel in den beiden Decennien, von 61 bis 80 Jahren, 5 falsche Gelenke vorkommen, während Fracturen in derseben Lebensperiode 42mal am Femur beobachtet wurden.

Im zweiten Falle handelt es sich um eine Fractura intertrochanterica. Es liegt ein extracapsulärer Schenkelhalsbruch, und ein Bruch durch die Trochanteren vor.

Bei der Duchsicht, der in der Literatur erwähnten Präparate, fand ich ein dem ersten hier beschriebenen Falle ähnliches abgebildet bei Gurlt, Handbuch der Lehre von den Knochenbrüchen, Berlin 1862, (Pag. 50, Fig. 23). Es ist die Abbildung eines Präparates aus dem anatomischen Museum zu Breslau. Dasselbe stellt einen sehr langen Schrägbruch vor, der an der Aussenseite in der linken Diaphyse beginnt und nach innen, dem Hals zu, verläuft. Der Schenkelhals ist an seiner Basis eingebrochen, der grosse Trochanter an seiner Spitze.

Zwei Brüche, die dem zweiten Fall gleichen, beschreibt Middeldorpf (Beiträge zur Lehre von den Knochenbrüchen, Breslau 1852, pag. 124): „Fractura intertrochanterica mit Einkeilung in das obere Schaftende, Spalten in dem Trochanter major"; und „Fractura intertrochanterica" mit Bruch der vordern Wand des grossen Rollhügels.

Eine ähnliche Abbildung findet sich in R. Froriep's Tafeln über die Knochenbrüche, Weimar 1847. Taf. X. Fig. 3. hier sind der grosse und kleine Trochanter abgebrochen. Der Schenkelhals ist an seiner Vereinigungsstelle mit dem Trochanter, ausserhalb des Kapselbandes gebrochen. Ausser den erwähnten würden sich gewiss noch manche hieher gehörende Fracturen beibringen lassen, doch mögen diese genügen und wenden wir uns zur Aetiologie der Schenkelhalsbrüche.

Hier ist zu unterscheiden zwischen den prädisponirenden Momenten und den Veranlassungen zu den Brüchen.

Zu der ersten Klasse gehört vor allem die Knochenbrüchigkeit in Folge seniler Atrophie, und beim weiblichen Geschlecht noch besonders das Verhalten des Schenkelhalses zum Schaft des Schenkelbeins.

Die nächsten Veranlassungen zu den in Rede stehenden Brüchen sind meist directe Gewalten, Fall auf den grossen Trochanter, Fall auf die Füsse, oder ein Fehltritt.

Dass das höhere Alter besonders zu Schenkelhalsbrüchen disponirt, darüber sind alle Autoren einig. Dupuytren sah solche niemals bei Individuen unter 50 Jahren.

Asthley Cooper fand unter 225 intracapsulären Schenkelhalsbrüchen nur 2 bei Individuen unter 50 Jahren.

Middeldorph l. c. p. 123 beobachtete vom Januar 1849 bis Januar 1851 im Allerheiligen-Hospital zu Breslau 13 Schenkelhalsbrüche bei Individuen mit einem Durchschnittsalter von 70 Jahren, und zwar betrafen die Fracturen 5 Männer, 8 Frauen.

Die Betrachtung des senilen Skeletts gibt über diese Häufigkeitsskala Aufschluss.

Es ist die senile Atrophie der compacten Knochensubstanz des Schenkelhalses bei alten Leuten, die diesen Knochen seiner frühern Festigkeit beraubt. „Durch die sogenannte excentrische oder innere (Curling) Atrophie wird das schwindende Knochengewebe von der Markhöhle und den Markräumen her überall durch massenhaft auftretende Fettzellen ersetzt. In Folge dessen zeigen sich atrophische Knochen besonders fettreich. Dabei zeichnet sich das Markfett häufig durch eine besonders flüssige, ölige Beschaffenheit aus.“ R. Volkmann, Krankheiten der Bewegungsorgane, Erlangen 1865, p. 355. Durch diese Verdünnung der compacten Substanz kann sie äussern Gewalten, die ihre Continuität angreifen, weniger leicht widerstehen. Der untere Rand des Halses ist nämlich concav gebogen und sein Belag, die compacte Knochensubstanz, stellt einen Bogen dar, auf dessen Endpunkte, dem Schenkelkopfe, die Körperlast ruht. Durch die senile Atrophie wird dieser Strebepfeiler dünner, seine Tragfähigkeit dem entsprechend bedeutend vermindert. Hyrtl, Topographische Anatomie des Menschen, 2. Auflage, Wien 1853.

Endlich ist noch die Veränderung zu berücksichtigen, die im Innern des Schenkelhalses an den Knochenbälkchen der spongiösen Substanz im Alter auftritt.

Für den Schenkelhals Erwachsener ist nämlich physikalisch der Nachweis geliefert, dass die Bälkchen der Spongiosa genau in den Linien aufgebauet sind, die nach den Gesetzen der Mechanik, entsprechend den auf den Schenkelhals einwirkenden Kräften, diesem die meiste Tragfähigkeit gewährleisten. „Im höhern Alter tritt in der Zahl der Knochenbälkchen eine Reduction ein, während das Markgewebe an Menge zunimmt. Die allgemeine Atrophie des senilen Körpers kennzeichnet sich häufig an keinem Punkte des Extremitätenskeletts so deutlich, als an dem Schenkelhals.“ Hueter, Klinik der Gelenkkrankheiten. II. Thl. p. 595.

Beim weiblichen Skelett ist ferner noch besonders der Winkel zu berücksichtigen, den der Schenkelhals mit dem Schaft des Femur bildet.

„Das obere Ende des Schenkelbeins bildet mit dem Mittelstück einen Winkel, welcher sich beim Weibe mehr als beim Manne einem rechten nähert. Bei alten Leuten beider Geschlechter nimmt dieser Winkel regelmässig ab.“ Hyrtl l. c. p. 337. Bei der Berücksichtigung der Belastung des Schenkelhalses durch das Körpergewicht leuchtet es von selbst ein, dass ein zum Schenkelbein rechtwinklig gestellter Hals weniger widerstandsfähig ist, als ein solcher, bei dem sich dieser Winkel mehr einem stumpfen nähert.

Sämmtliche hier berührten Veränderungen fanden sich auch in den beschriebenen Fällen vor. Die ver-

minderte Dicke der compacten Substanz, die Rarefaction der Knochenbälkchen und an ihrer Stelle die Wucherung des Markes und seine ölige Beschaffenheit.

Betrachten wir jetzt kurz die Veranlassungen des Schenkelhalsbruches an einem Körper, wo dieser Knochen so widerstandsvermindernden Veränderungen unterworfen ist.

Als häufigste Veranlassung dieser Fractur ist wohl eine äussere Gewalt, ein Fall auf den grossen Trochanter anzüführen. Nélaton sagt in seinen Eléménts de Pathologie chirurgicale. Edit. 2. Paris 1869. T. II. p. 369 hierüber Folgendes: „Les chutes sur le grand trochanter sont la cause ordinaire des fractures du col du fémur. Sur 30 observations recueillies à la clinique de Desault, 24 fois la solution de continuité avait succedé à un accident de cette nature; 4 fois sur 5; par consequent, la lesion reconnaîtrait pour origine une chute semblable: aussi Sabatier a-t-il pu la considérer avec raison comme une forte présomption en faveur de l'existence d'une fracture.“

Auch Dupuytren und Désault haben nach Hyrtl l. c. p. 338 diese Veranlassung der Fractur als die häufigste beobachtet.

Endlich ist noch der Umstand zu berücksichtigen, wo durch einen Fall auf die Füsse, namentlich durch einen Fehltritt vom Trottoir, wie A. Cooper beobachtet hat, die in Rede stehende Fractur entsteht.

Das Resultat ist bei beiden Veranlassungen dasselbe, nur der Moment der Entstehung der Fractur verschieden.

Vergegenwärtigt man sich die etwas stumpfwinklige Richtung des Schenkelhalses zum Schafte des Femur, so muss bei einem Falle auf den Trochanter die Körperlast nahezu senkrecht auf die Schenkelaxe wirken. Die brechende Gewalt wird bestrebt sein, den etwas stumpfen Winkel zwischen Hals und Schaft zu vergrössern: die Verbindung beider wird zuerst an der innern und untern Seite getrennt.

Im zweiten Falle wirkt die brechende Gewalt fast parallel der Schenkelaxe. Sie wird den Hals vom Femur abknicken und die erste Continuitätstrennung daher oben und aussen an der Verbindung beider erfolgen, in der Fossa trochanterica.

Die erstere Veranlassung konnte auch in den abgehandelten Fällen durch die Anamnese in Erfahrung gebracht werden. Beide Individuen hatten sich durch einen Fall auf die Seite die Verletzung zugezogen.

Der Heilungsvorgang bei Schenkelhalsfracturen ist verschieden, je nachdem es sich um eine extra- oder intracapsuläre handelt.

Der extrakapsuläre Bruch heilt unter sonst günstigen Verhältnissen, wie jede Diaphysenfractur durch knöchernen Callus. Besonders günstig pflegt hier für die Heilung die oft bestehende Einkeilung des Halses in den Schenkelschaft zu sein, wodurch schon eine genaue Coaptation der Bruchenden bewerkstelligt wird.

Ueber den Heilungs-Vorgang bei intracapsulären Schenkelhalsfracturen, war man lange der Ansicht, dass sie nie durch knöchernen Callus sich vereinige.

A. Cooper hat nach Bardeleben, Chirurgie II.

p. 475 kein einziges Beispiel dieser Heilung beobachtet. Als für die knöcherne Vereinigung ungünstige Momente werden angeführt: Mangel an Ernährung für den abgelösten Kopf oder Hals, da diese Theile ihre Ernährung nur durch die Gefässe beziehen, die mit dem lig. teres verlaufen. Anwesenheit von Synovia zwischen den Bruchstücken. Mangel des äussern Callus, der bei der Fracturheilung eine so wesentliche Rolle spielt.

Nichts desto weniger sind eine hinreichende Anzahl von Fällen beobachtet, die die Möglichkeit einer knöchernen Vereinigung auch intra capsulam ausser Zweifel stellen.

Heilungen dieser Art finden sich verzeichnet bei Bardeleben l. c. Fig. 57. von Goyrand und ein von Bardeleben selbst beobachteter Fall.

Zwei weitere vollkommen geheilte intracapsuläre Fracturen sind beschrieben in Froriep's Kupfertafeln XVIII. a. 5. Fig. 1. 2. 3 und Fig. 4. 5. 6.

Die dort abgebildeten Präparate befinden sich im Cabinet der Leydener Universität und rühren von Brugmans her. Am ersten Präparate ist allerdings eine Verkürzung zu Stande gekommen, da die Fläche des Halses blos mit zwei Drittel des Kopfes in Verbindung gekommen ist, die Vereinigung ist aber eine vollkommen knöcherne.

An dem zweiten der angeführten Präparate sind die vordern Bruchflächen vollkommen, die hintern weniger vollständig mit einander verheilt. Der Schenkelkopf ragt aber über den grossen Trochanter hervor, es ist demnach keine Verkürzung nach der Heilung eingetreten.

Die gewöhnliche Art der Heilung bei intracopsulärer Fractur ist die der Pseuarthrosenbildung. Die beiden Bruchenden schleifen sich einander ab, das Kapselband stellt die Verbindung zwischen denselben her. Die Berührungsfläche der Knochen ist gewöhnlich eine äusserst glatte und wird non einer dünnen Schicht compacter Knochensubstanz gebildet. Oft ist die Knochenneubildung so bedeutend um das Kapselband herum, dass dadurch eine Art neuer Pfanne gebildet wird. Durch diesen relativ günstigen Heilungsvorgang tragen die betreffenden Patienten allerdings eine verkürzte Extremität davon, die aber gewöhnlich noch in etwa brauchbar ist. Meistens besitzt der senile Organismus aber nicht Widerstandskraft genug der Verletzung gegenüber, daher ist es eine gewöhnliche Beobachtung, dass alte Individuen diese Verletzung nicht lange überleben.

Lebenslauf.

Ferdinand Marx, kathol. Confession, Sohn des Oeconomen Joseph Marx und der Elisabeth geb. Steimann, wurde geboren zu Waltringhausen in Westfalen den 25. März 1847. Die erste Ausbildung erhielt ich durch Privatunterricht und auf der Bürgerschule zu Gesecke. Dann besuchte ich 5 Jahre lang das Gymnasium zu Paderborn und verliess dasselbe mit dem Zeugnisse der Reife im Sommer 1866. Darauf studirte ich zwei Semester Philosophie und Theologie zu Paderborn und Innsbruck, bezog dann die Universität Greifswald, um Medicin zu studiren. Daselbst bestand ich den 4. März 1870 das Tentamen physicum, verliess Ostern 1870 Greifswald und bezog die Universität Würzburg. Bei Ausbruch des deutsch-französischen Krieges wurde ich als Unterarzt angestellt und machte den Feldzug in Frankreich mit. Anfang des Sommer-Semesters 1871 vom Militair entlassen, setzte ich meine Studien in Würzburg fort. Herbst 1871 wurde ich zum zweiten Male an der Greifswalder Universität immatrikulirt, lag den medicinischen Studien ob und bestand den 12. Juli 1872 das examen rigorosum.

Von Neujahr 1872 hatte ich den Vorzug vom Director des pathologischen Institutes, Herrn Prof. Dr. Grohe, in dieser Anstalt, und vom Director der medicinischen Klinik, Herrn Prof. Dr. Mosler, im Krankenhause beschäftigt zu werden. Diesen beiden verehrten Lehrern meinen besondern, herzlichen Dank.

Zu besonderm Danke bin ich ferner verpflichtet Herrn Dr. Hamm in Beleke, meinen Vettern J. und H. Bühner und Herrn Gröne, die mir während meiner Studienzeit stets ein warmes Interesse zuwandten.

Während meiner Studienzeit besuchte ich folgende Vorlesungen und Curse und practicirte in nachstehenden Kliniken:

Herr Dr. Gerlach: Logik und Psychologie. — Dr. Kayser: Physik. — Prof. Dr. Gross: Kirchenrecht. — Prof. Wenig: Syrisch, chaldäisch, arabisch. — Prof. Jülg: Sanscrit.

Während des medicinischen Studiums zu Greifswald bei den Herren:

Geh. Rath Prof. Dr. Budge: Die gesammte Anatomie des Menschen, Anatomie der Sinnesorgane, Experimentalphysiologie, Physiologie der Sinnesorgane.

Prof. Dr. Limpricht: Anorganische und organische Chemie.

Prof. Dr. Landois: Osteologie und Syndesmologie, mikroskopische Anatomie, Entwickelungsgeschichte, vergleichende Anatomie und vergleichende Osteologie.

Prof Dr. v. Feilitzsch: Experimentalphysik.

Prof. Dr. Mosler: Specielle Pathologie und Therapie I. Th., Physikalische Diagnostik, medicinische Klinik und Poliklinik.

Prof. Dr. Hueter: Allgemeine Chirurgie, Gelenkkrankheiten, chirurgische Klinik und Poliklinik.

Geh. Rath Prof. Dr. Pernice: Theorie der Geburtshülfe, geburtshülfliche Klinik und Poliklinik.

Prof. Dr. Grohe: Practischer Cursus der pathol. Anatomie.

Prof. Dr. Schirmer: Ophthalmoscopische Uebungen, Augenklinik.

Prof. Dr. Haeckermann: Medicinal-Polizei und gerichtliche Medicin.

Dr. Vogt: Knochenbrüche und Verrenkungen.

Dr. Arndt: Psychiatrie.

Während meines Aufenthaltes zu Würzburg bei den Herren:

Prof. v. Bamberger: medicinische Klinik.

Prof. v. Linhart: chirurgische Klinik.

Prof. v. Scanzoni: geburtshülfliche Klinik.

Prof. v. Welz: Augenklinik und Augenoperationscursus.

Prof. v. Recklinghausen: Sections-Cursus und demonstrativer Cursus der pathologischen Anatomie.

Allen diesen meinen verehrten Lehrern sage ich hiermit meinen herzlichen Dank.

Thesen.

I.

Die künstliche Ernährung vom Rectum aus ist ein Ersatzmittel der Magenverdauung von sehr zweifelhaftem Werthe.

II.

Die Unterbindung der Arteria Iliaca externa ist der hohen Unterbindung der Femoralis vorzuziehen.

III.

Puerperale Entzündungen unterscheiden sich ausser der Aetiologie nicht von Pyaemie oder Septicaemie.

Fig. 1.

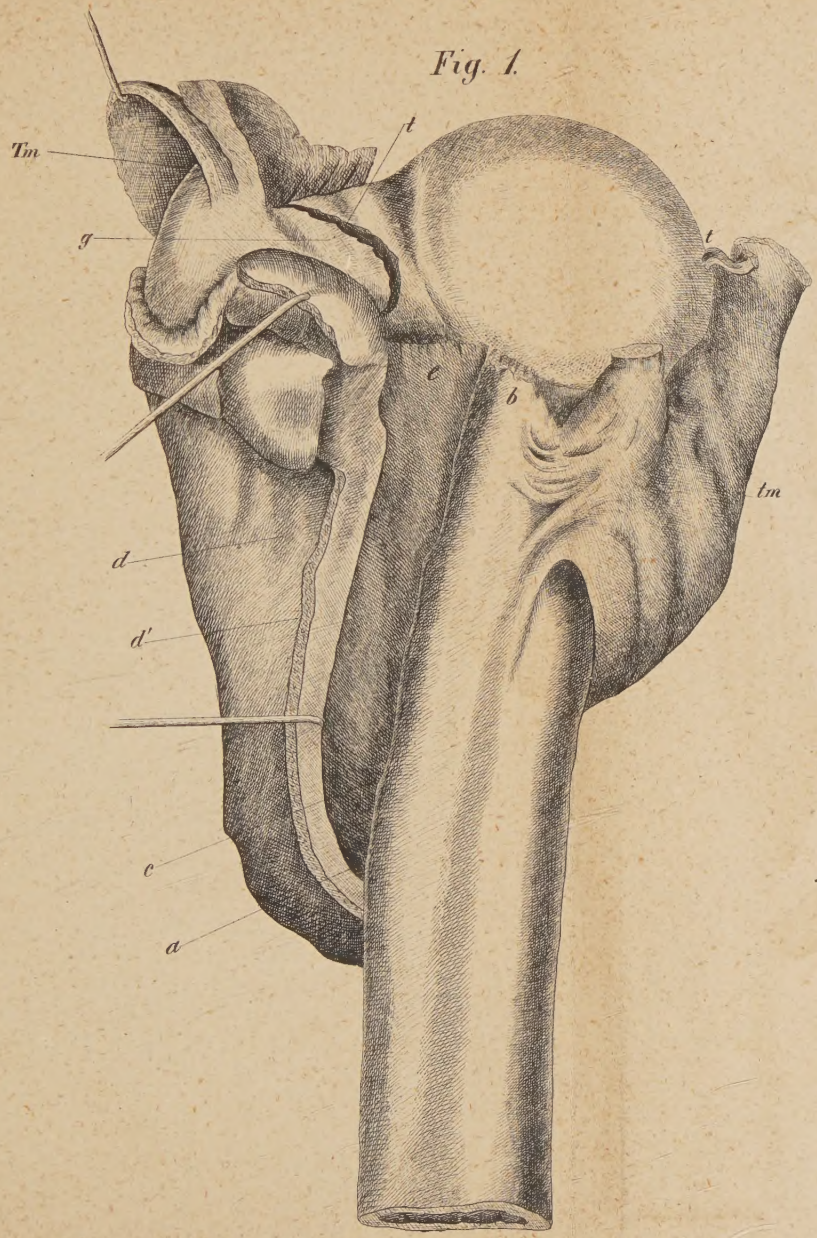

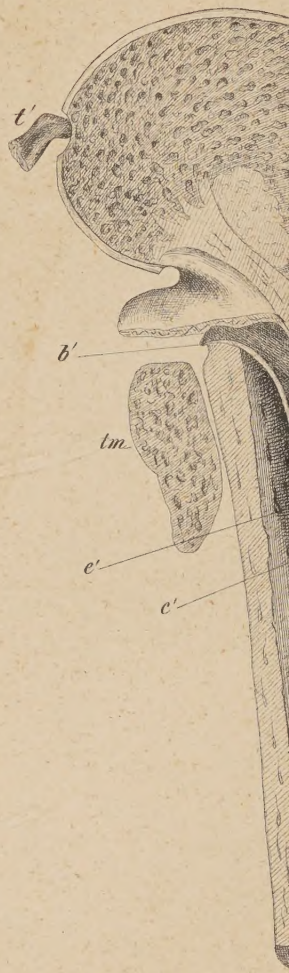

ig. 2.

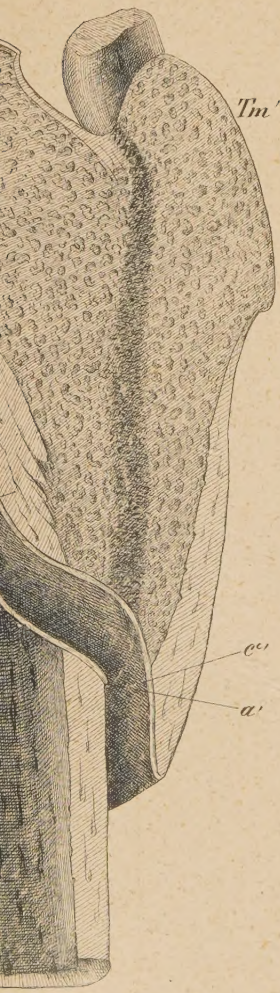
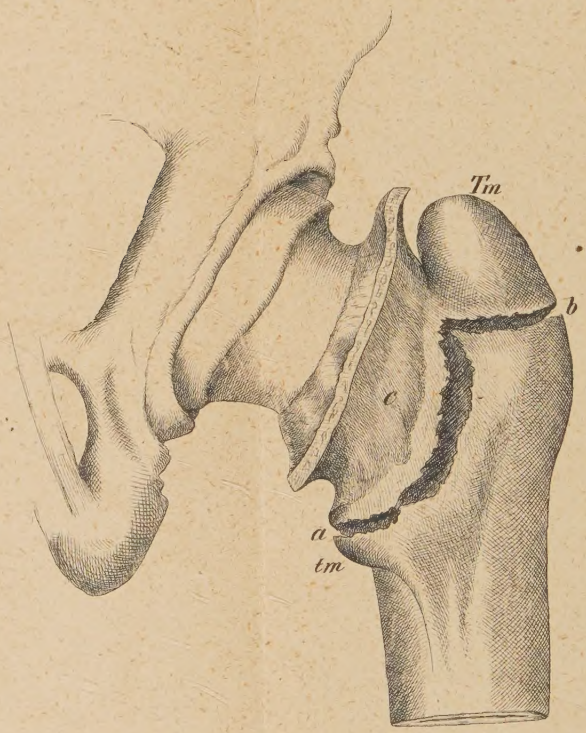
Fig. 3.